

Adenoid-zystisches Karzinom

Histologie

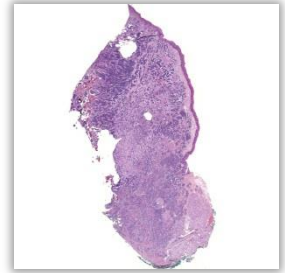
Im Präparat kleine Speicheldrüsen (vor allem muzinös / helle Endstücke) im Randbereich; hier auch grüne Tuschemarkierung, angebracht durch den Pathologen zur Frage des Resektionsstatus.

Stellenweise Überkleidung mit Schleimhaut / Plattenepithel.

Unter der Schleimhaut der nicht abgekapselte / unscharf begrenzte Tumor mit vorwiegend kribriformen („siebartigen“), teils auch soliden Tumorzellverbänden.

In der Tiefe Infiltration in Knochen.

Typisch: Perineuralscheideninfiltration (Tumorzellen umschließen einen kleinen Nerven).



Pathologie

Maligner Tumor.

Kommt in der Parotis vor, aber auch in kleinen Speicheldrüsen (bis 50% palatinal).

Langsam wachsend, führen gelegentlich zu einer Fazialisparese.

Metastasierung: hämatogen (40%), lymphogen (15%).

In bis zu 70% treten Rezidive auf.

5-Jahres-Überlebensrate: 35%.