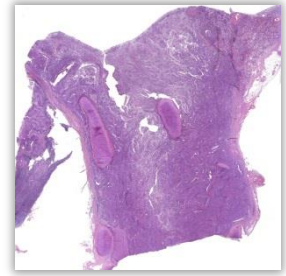


Plattenepithelkarzinom der Lunge

Histologie

In Nachbarschaft zum Bronchialknorpel gelegene strang- und zungenförmige Zellverbände. Die Zellen mit vergrößerten, ungleich großen Zellkernen (Kernpolymorphie) und zum Teil mit auffälligen Nukleolen. Im Randbereich des Präparates spärliches unauffälliges Lungengewebe und Fettgewebe.



Pathologie

Plattenepithelcarcinome der Lunge entwickeln sich aus Plattenepithelmetaplasien und –dysplasien des Bronchialepithels vorwiegend zentral. Mehr als 90 % sind auf Nikotinabusus zurückzuführen.